

enkele steekproeven in delen van het land waarschijnlijk een beter middel dan een van nature traag tot stand komende landelijke kankerregistratie.

LITERATUUR

¹ Centraal Bureau voor de Statistiek. Atlas van de Kankersterfte in Nederland 1969-1978. 's-Gravenhage: Staatsuitgeverij, 1980: 44.

M. TH. VERHAGEN-TEULINGS

Eindhoven, januari 1986

M. A. CROMMELIN

J. W. W. COEBERGH

Intramurale hematomen van de dunne darm tijdens het gebruik van orale anticoagulantia

In een overigens zeer interessant en op de praktijk gericht artikel stellen Giesbers et al. (1986; 113-7), dat echografie geen bijdrage levert aan de diagnostiek van het intramurale darmwandhematoom. Indien echter de diagnose op grond van buikpijn, een dalend Hb-gehalte, een Thrombotest kleiner dan 5% bij coumarinegebruik, intestinale obstructieverschijnselen en de ook door de auteurs genoemde kenmerken op de blanco buikoverzichtsfoto wordt vermoed, kan deze diagnose ons inziens juist zeer goed worden bevestigd door echografisch onderzoek, zoals wij onlangs bij een patiënt met deze aandoening konden vaststellen. Bij deze patiënt werd bij het echografisch onderzoek van het aangetaste darmgedeelte in de lengterichting een brede echolucente band met centrale reflexielijn ('sandwich sign', figuur 1) en in de dwarse richting een echolucente cirkel met reflexie van het centrum ('bull's eye' of 'target sign', figuur 2) gezien.^{1,2} Beide tekenen wijzen op een verdikte darmwand met een vernauwd lumen. Bij het darmwandhematoom valt de regelmatigheid van deze structuren op in tegenstelling tot darmwandtumoren, maligne lymfomen, chronische darmontstekingen en invaginatie.

Wij onderschrijven de stelling, dat indien de diagnose intramuraal darmwandhematoom aannemelijk is, een conservatief beleid dient te worden gevoerd. Mede daarom moet tot het uiterste gegaan worden om deze diagnose zeker te stellen en weinig belastende onderzoeksmethoden als de echografie hebben ons inziens hierin zeker een plaats.

LITERATUUR

¹ Mueller PR, Ferrucci JT, Harbin WP, Kirkpatrick RH, Simeone JF, Wittenberg W. Appearance of lymphomatous involvement of the mesentery by ultrasound and body computed tomography: the 'sandwich sign'. Radiology 1980; 134: 467-73.

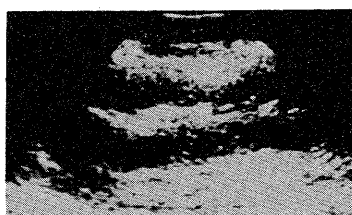
² Lee TG, Brickman TG, Avcilla LS. Ultrasound diagnosis of intramural intestinal hematoma. J Clin Ultrasound 1977; 5: 423-4.

R. J. VIERHOUT

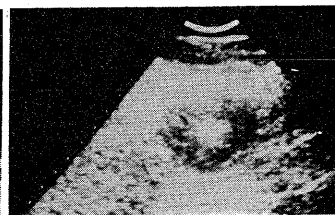
Emmen, januari 1986

G. VOSKAMP

In een fraai geïllustreerde casus maken de collegae Vierhout en Voskamp duidelijk, dat onze afwijzing van echografie als diagnostisch hulpmiddel tèt categorisch is. Afwijkingen van het maag-darmstelsel zijn op zich moeilijk toegankelijk voor echografische diagnostiek, en dit geldt a fortiori voor het intramurale 'hematoom', dat zich ook als diffuus verspreide ecchymosen kan voordoen. Slechts een positieve bevinding is van waarde, een negatieve, en de kans hierop lijkt zeer reëel, zegt niets. Nogmaals willen wij er de nadruk op leggen dat de klinische diagnose intramuraal hematoom van de dunne darm tijdens het gebruik van anticoagulantia slechts door röntgen- dan wel echografisch onderzoek zeker kan worden gesteld, doch niet



FIGUUR 1



FIGUUR 2

kan worden uitgesloten. Dat tot het uiterste moet worden gegaan om de diagnose zeker te stellen, waarbij ook van echografie gebruik wordt gemaakt, kunnen wij slechts onderschrijven.

A. A. G. M. GIESBERS

Hillegom, februari 1986

A. J. VOETS

H. L. DE SMET

L. J. G. P. VAN WILDEREN

Een te voorkomen neurologisch ziektebeeld

De auteurs van deze les (1985; 51-3) zijn zo vriendelijk niet in te gaan op de vraag hoe het mogelijk is geweest dat er zo ernstige afwijkingen zijn ontstaan voordat de diagnose gesteld werd, maar wellicht konden de lezers daar nog wat van leren. Dan staat er 'Het verdere bloedbeeld en de bezinkingssnelheid waren normaal'. Als er zo'n duidelijk tekort is aan erythrocyten zou ik ook een wat laag aantal leukocyten en trombocyten verwacht hebben. Zou het bloeduitstrijkje geen anisocytose, poikilocytose en megalocytose te zien hebben gegeven en hypersegmentatie van de granulocyten?

L. KUENEN

Leiden, januari 1986

Inderdaad mag men verwachten dat bij patiënten met vitamine B12-deficiëntie die een ernstige anemie hebben, het leukocyten- en trombocytenaantal is gedaald. In het bloeduitstrijkje kunnen dan anisocytose, poikilocytose en macro-ovalocyten aanwezig zijn. Onze patiënt had bij opname, behalve het gedaalde erythrocytengehalte, het laag-normale Hb en de verhoogde MCV, een leukocytenaantal van $5,2 \times 10^9/l$ en een trombocytenaantal van $231 \times 10^9/l$ (de volgende dag 185). Dit valt binnen de grenzen van normaal. De BSE was 15 mm. In het bloeduitstrijkje werd slechts één keer een lichte anisocytose gezien. Opvallend is dat na het begin van de vitamine B12-injecties het leukocytenaantal opliep tot 7,0 en het trombocytenaantal tot 317.

Hoewel er dus wel reactie van het aantal leukocyten en trombocyten op de toediening van vitamine B12 is geweest, vallen de uitgangswaarden hiervan nog binnen de normale grenzen. Dit draagt alleen maar bij tot onze waarschuwing dat ernstige neurologische afwijkingen kunnen voorkomen bij een 'bijna normaal' bloedbeeld. Door welke oorzaak bij patiënte de hematologische afwijkingen zo op de achtergrond stonden, weten wij niet. Ze bezocht voor ze bij ons kwam een niet-conventionele genezer. Omdat die misschien een foliumzuurhoudend preparaat had voorgeschreven, hebben wij de flesjes en voorschriften van deze dokter nauwgezet geïnspecteerd. Wij hebben echter geen aanwijzingen gevonden voor enige aanwezigheid van foliumzuur.

A. E. J. DE JAGER

Groningen, februari 1986

P. J. CARPENTIER