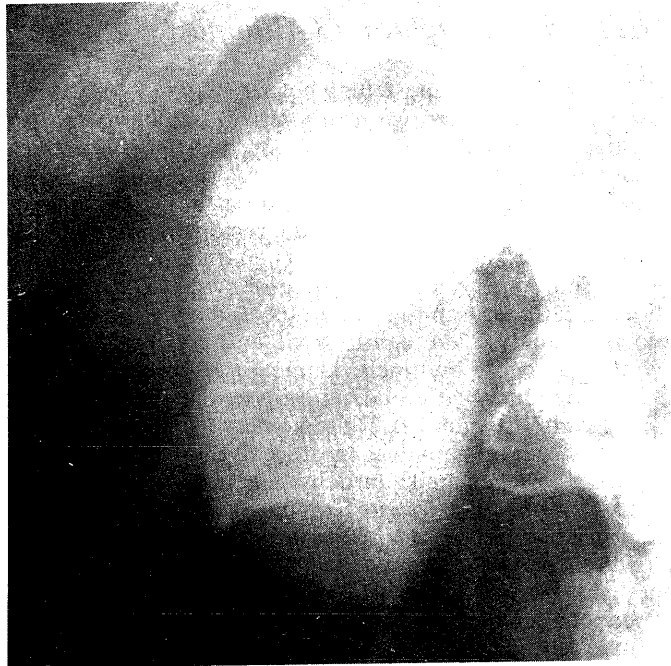

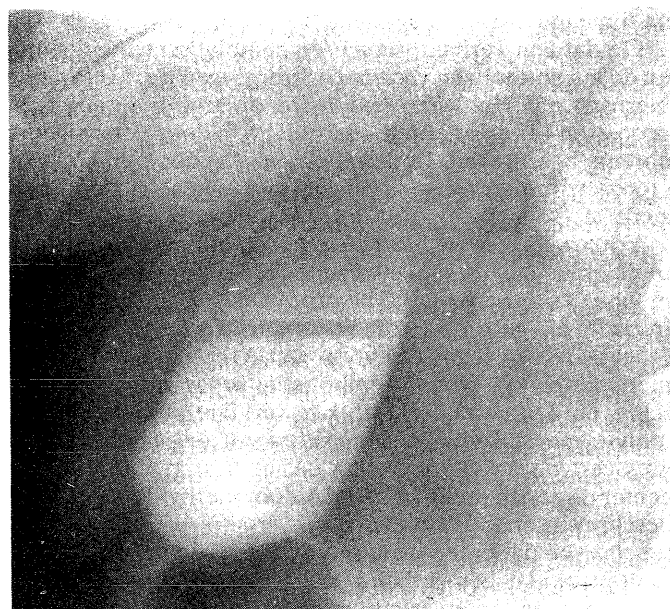
Een patiënte met acute pijn links in de borst

Met interesse heb ik de klinische les van prof. KOSTER (1978) gelezen. Steeds weer opnieuw blijkt de buik een ruimte te zijn, die ons voor verrassende en interessante diagnostische problemen kan stellen en het dunkt mij goed daar doorlopend op gewezen te worden.

Als radioloog moet het mij echter wel van het hart, dat de retrograde cholangiografie in dit geval wellicht vermeden had kunnen worden. De oude galblaasfoto toont een matige contrastmiddelvulling en lijkt bovendien liggend of half-liggend vervaardigd te zijn. Het is een overbekend feit, dat kleine drijvende, op zichzelf meestal contrastloze steentjes op deze wijze niet kunnen worden afgebeeld, doch dat een staande opname, liefst zowel met als zonder compressie vervaardigd, daarvoor vereist is. Bijgaande galblaasfoto's (a: liggend, b: staand) tonen u dat overduidelijk aan en



a



b

daaruit blijkt wel, dat ook een zo eenvoudig röntgenonderzoek als dat van de galblaas wel volledig dient te worden uitgevoerd.

Literatuur: KOSTER, M. (1978) *Ned. T. Geneesk.* 122, 617.

Leiden, mei 1978

J. L. SELLINK

Naar aanleiding van de klinische les van prof. KOSTER (1978) wil ik gaarne een opmerking maken. De galblaasfoto afgebeeld op fig. 1 blijkt liggend te zijn opgenomen, wat veel afbreuk doet aan de waarde van het onderzoek. Zwevende galstenen, zoals die worden afgebeeld op fig. 2 zijn bijna alleen à vue te krijgen op staande foto's, vooral wanneer het kleinere steentjes betreft zoals in het beschreven geval. De opmerking dat opnieuw de oude waarheid onderstreept wordt dat men aan de resultaten van technisch minder volmaakte onderzoeksmethoden geen grote waarde mag toekennen, komt mijns inziens niet tot haar recht. De galblaasfoto afgebeeld op fig. 2 lijkt een staande opname te zijn, althans een opname in forse anti-Trendelenburgstand vermoedelijk tussen 60 en 80 graden. Wanneer de galblaasfoto in fig. 1 staand was gemaakt, was ongetwijfeld de rij zwevende galstenen afgebeeld. Ook een dubbele dosis oraal contrast was misschien nuttig geweest. Met behulp van per-fusiecholangiografie waren de galwegen zeker zichtbaar geworden, gezien de afbeelding na orale contrasttoediening. Het contrastmiddel gebruikt in fig. 2 is te hoog van concentratie, waardoor eventueel aanwezige steentjes in de ductus choledochus gemakkelijk schuil kunnen gaan in het contrastmiddel. De geometrische onscherpte van fig. 1 en fig. 2 is verschillend en ten nadele van fig. 1. Ik meen te mogen opmerken dat nieuwere verfijnde methoden niet mogen leiden tot het dragen van water naar de zee, maar dat routine-onderzoeksmethoden alleen goed tot hun recht komen bij een zorgvuldig onderzoek. De lokalisatie van pijn in de linker thoraxhelft en linker bovenbuik bij een galsteenkolië is in oost-Groningen ongewoon maar niet zeldzaam.

Literatuur: KOSTER, M. (1978) *Ned. T. Geneesk.* 122, 617.

Winschoten, mei 1978

H. UDDING

De klinische les van prof. dr. M. KOSTER (1978) heeft weer eens getoond hoe verraderlijk het galblaaslijden kan verlopen en men kan zich afvragen bij hoeveel patiënten deze diagnose in het verleden gemist is en hoevelen nog deze soort klachten „e.c.i.” hebben.

Toch roept de les commentaar op. In de eerste plaats komt het enzympatroon bij kort durende obstructies veelvuldiger voor. Indien men bij patiënten met een postcholecystectomie-syndroom als gevolg van een dyskinesie van de spier van Oddi een kort durende drukverhoging in de ductus choledochus veroorzaakt door de injectie van 10 mg morfine, ziet men 8 uur na de injectie, als daardoor de eigen pijn is geprovoceerd, een forse stijging van SGOT en SGPT zonder stijging van het alkalische fosfatase (HOLTZER en HULST 1973). Gezien de ERCP-bevindingen bij deze patiënte kan men zich afvragen of hier niet sprake is geweest van een geslaagde koliek, die voorafgegaan werd door een kort durende drukverhoging in het hepaticus-choledochus-systeem. Uiteraard verklaart dit alles de minder gebruikelijke lokalisatie van de pijn niet.

In de tweede plaats ontgaat ons de noodzaak om als volgende stap direct op een ERCP over te gaan, al is de