

MEDEDELINGEN EN BEKENDMAKINGEN

FINANCIËLE STEUN VAN DE STICHTING „DE DRIE LICHTEN”

De Stichting „De Drie Lichten” nodigt gegadigden uit, vóór 1 juni a.s. hun aanvragen in te dienen bij haar secretaris.

Steun kan worden verleend aan Nederlandse artsen, ten behoeve van wetenschappelijk onderzoek op medisch gebied. Zulke een steun betrefte bij voorkeur levensonderhoud van hen die een onderzoek zouden willen verrichten, doch daarvan door financiële omstandigheden worden weerhouden. Daarnaast bestaat de mogelijkheid, gelden ter beschikking te stellen voor te maken onkosten, exclusief apparatuur. Voorts kan worden overwogen, iemand in de gelegenheid te stellen hulp personeel in dienst te nemen.

De aanvragen dienen een nauwkeurige omschrijving te geven van de doelstellingen en vergezeld te gaan van aanbevelingen.

Leiden, april 1966
Pathologisch Laboratorium
Wassenaarseweg 62

Prof. Dr. A. SCHABERG,
secretaris

INGEZONDEN

(Buiten verantwoordelijkheid van de Redactie; deze behoudt zich het recht voor, de stukken te bekorten)

INTRAMURAAL HEMATOOM VAN HET DUODENUM NA STOMP BUIKTRAUMA

Zoals collega WIDDERSHOVEN (1966) reeds bericht, kan de röntgenfoto van het duodenum bij deze afwijking pathognomonisch zijn.

Een 5-jarige jongen werd, drie dagen nadat hij bij een val het stuur van zijn autopéd in de buik had gekregen, opgenomen met verschijnselen van een hoge ileus. Aanvankelijk

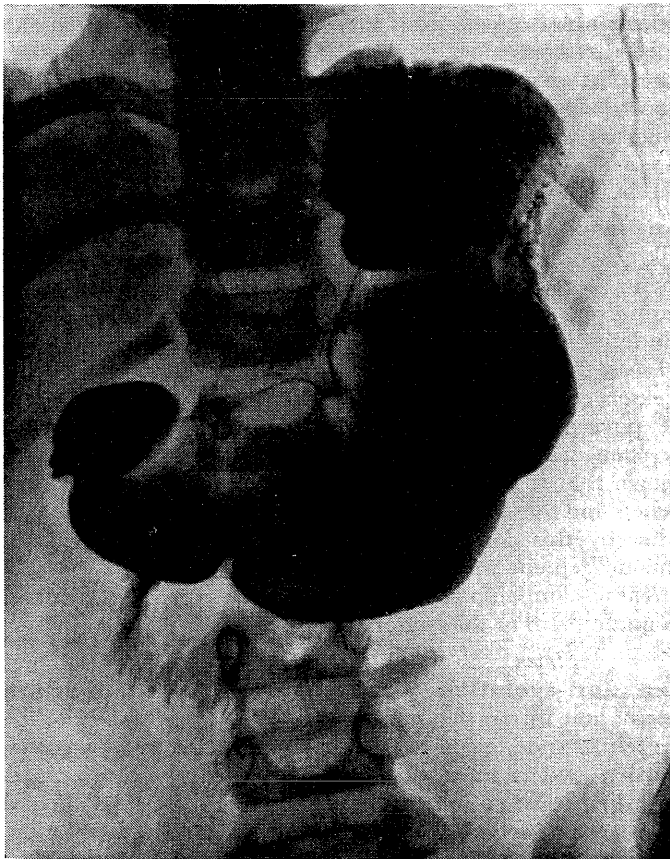


Fig. 1

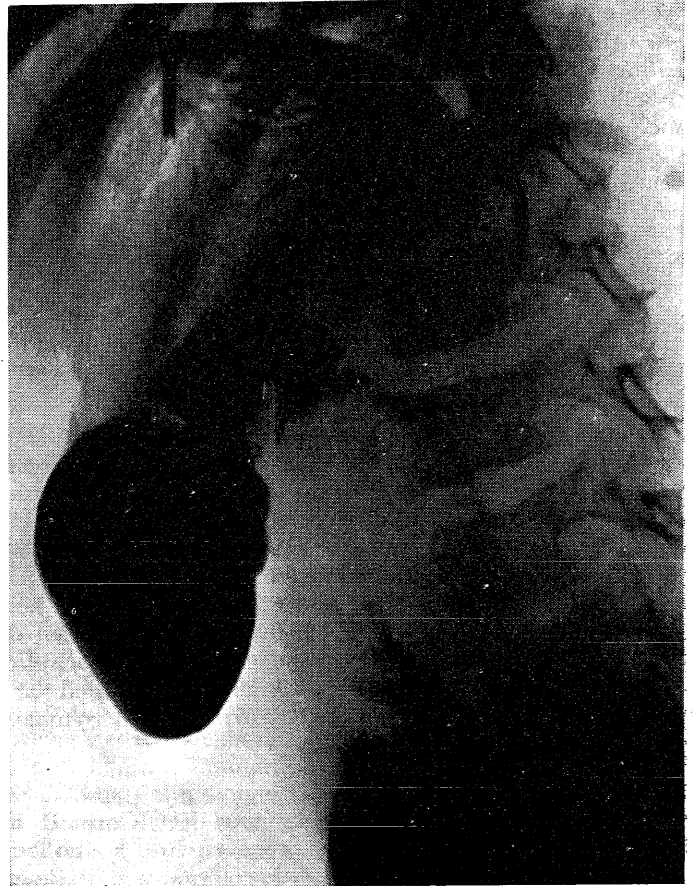


Fig. 2

werd gedacht aan een pancreatitis, daar op de dag van opneming het diastasegehalte van de urine 500 E bedroeg, de dag hierna 67 E en op de volgende dagen 7 tot 20 E. Bij röntgenonderzoek met Gastrografin op de 9e dag na opneming werd het door FELSON en LEVIN (1954) beschreven aspect van het duodenum gevonden: even voorbij de bulbus duodeni (fig. 2) ziet men een gladde, scherp begrensde stop in de contrastmassa, terwijl hieronder een verwijde darm aanwezig is met excentrisch vernauwd lumen. In dit verwijde segment heeft het slijmvlies het typische „coil-spring” patroon. Tevens is bij ons patiëntje het antrum van de maag iets in ventrale richting verplaatst. Op de buikoverzichtsfoto (fig. 1) blijkt de linker psoaslijn vervaagd te zijn.

Bij operatie werd een intramuraal hematoom gevonden dat 3 cm voorbij de pylorus begon, zich retroperitoneaal uitbreidde en 8 cm voorbij het ligament van Trietz eindigde.

Literatuur: FELSON, B. en E. J. LEVIN (1954) Intramural hematoma of duodenum. *Radiology* **63**, 823. — WIDDERSHOVEN, G. M. J. (1966) *Ned. T. Geneesk.* **110**, 628.

Rotterdam, 5 april 1966

K. HOORNSTRA
J. H. SCHEEPER

BERICHTEN

BUITENLAND

Wereldberichten

Sportgeneeskundig congres. — Het XVIe wereldcongres voor sportgeneeskunde zal van 12 tot 16 juni te Hannover worden gehouden. Uit het programma blijkt dat men zich wederom op een grootse manifestatie voorbereidt; in het wetenschappelijk programma worden honderden voordrachten aangekondigd. Ook rekent men erop dat de bijzondere klimatologische omstandigheden die de beoefenaars van de wedstrijdsport te Mexico wachten, een punt van gedachtenwisseling zullen vormen. Inlichtingen verstrekt de secretaris-generaal Dr. GÜNTHER HANEKOPF, Rathenaustrasse 3, Hannover.