

CHATTERJEE houdt een pleidooi voor het opheffen van alle bijzondere wettelijke maatregelen tegen leprapatiënten; op den duur zal dan een beter inzicht in de aard van hun ziekte veld winnen en men kan verwachten, dat er dan een einde zal komen aan hun maatschappelijke uitstoting.

Dit betoog loopt voor een groot deel parallel met dat van GRAMBERG. Het illustreert, dat lepra niet alleen in de bijbel als een straf voor zonde of door God opgelegde beproeving, tot een van andere ziekten onderscheiden lijden werd gemaakt.

*Literatuur:* CHATTERJEE, S. N. (1958) *Int. J. Leprosy* 26, 127. — PRAKKEN, J. R. (1959) *Ned. T. Geneesk.* 103, 389.

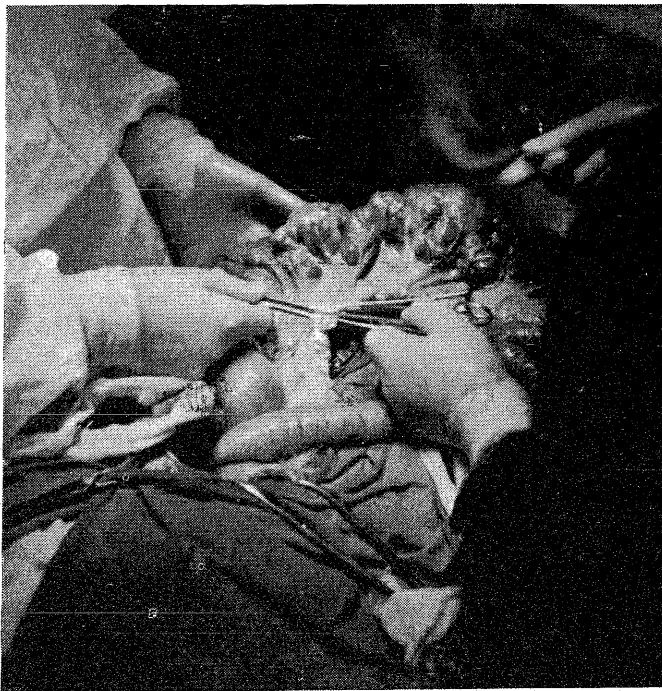
Amsterdam, 16 februari 1959

J. R. PRAKKEN

### DIVERTICULOSIS JEJUNI, BIJ TOEVAL GEVONDEN

Naar aanleiding van de publikatie van DEKKERS en SLUIS (1958) over een geval van diverticulitis van de laatste ileum-lis, waarin zij een patiënte beschreven bij wie deze aandoening toevallig werd gevonden, kunnen wij een ongeveer overeenkomstig geval vermelden. In tegenstelling tot de eerder genoemde patiënte werd hier echter operatief ingegrepen.

Het betrof hier een vrouw van 47 jaar, die de laatste jaren klaagde over vage pijn, enige uren na de maaltijd, links naast de navel. Daarbij braakte zij soms en zij vermagerde. Bepaalde soorten voedsel, kool, spruitjes en vette spijzen, deden de pijn opkomen. Het rommelde vaak in haar buik. De ontlasting kwam ongeregeld, doch zag er normaal uit. Wij dachten aan een maagaandoening, en inderdaad werd door röntgenonderzoek zowel als door gastroscopie een ulcus ventriculi vastgesteld. De laboratoriumproeven leverden behoudens een Hb.-gehalte van 58 pct en een wisselend positief uitvallende benzidineractie van de faeces, niets bijzonders op. Bij fysisch onderzoek leek het, of het colon over een groot gedeelte palpabel en pijnlijk bij druk was. Hieraan werd op dat tijdstip niet veel waarde gehecht. Daar het resultaat van een kuur niet bevredigend was, werd



de patiënte na de gebruikelijke voorbereiding voorgesfeld voor maagresectie.

Bij operatie bleek, dat er van het ulcus ventriculi op dat ogenblik slechts een litteken over was, doch vrijwel het gehele jejunum was sterk verwijd en bevatte tot 6 cm grote divertikels. Er was hierin duidelijk stasis van darminhoud waar te nemen. Gezien de uitgebreidheid van de aandoening, de aanzienlijke stasis met daardoor het verhoogde gevaar van complicaties, bij het feit dat nu toch reeds laparotomie was verricht, hebben wij gemeend dit darmgedeelte te moeten reseceren.

Het postoperatieve beloop was nagenoeg ongestoord. Het ulcus ventriculi werd echter wederom actief, zodat zes weken later nog tot maagresectie werd overgegaan.

Ook hier was de diverticulosis dus weer een toevallige bevinding. Ons kwam echter, gezien de omstandigheden, resectie gerechtvaardigd voor.

(Uit de heekkundige afdeling van het Gemeente Ziekenhuis te Dordrecht: chirurg J. KWEEKEL).

P. J. VAN DER SCHAAR, assistent

Dordrecht, 22 januari 1959

### ENKELE WAARNEMINGEN NA SYMPATHECTOMIE BIJ LIJDERS AAN DE ZIEKTE VAN RAYNAUD

In een artikel beschrijven NIEVEEN en VAN DER SLIKKE (1958) drie lijdens aan de ziekte van Raynaud bij wie sympathectomie werd verricht. Merkwaardig was, dat er na lumbale sympathectomie, in de handen verschijnselen ontstonden die zo hevig waren, dat er cervicale sympathectomie moest worden verricht.

In het ziekenhuis „De Goddelijke Voorzienigheid” te Tegelen hebben wij een vrijwel identiek geval waargenomen. Het betrof een meisje, geboren in 1940, dat sinds 1955 onder onze behandeling was wegens ziekte van Raynaud, voornamelijk van het linkerbeen. De klachten waren zo hevig, dat het meisje merendeels op pantoffels moest lopen en nooit eens aan een feestje kon deelnemen. Haar handen waren lichtblauw verkleurd, maar echte klachten had zij er eigenlijk nooit over.

Nadat gedurende twee jaren alle mogelijke vaatverwijdende middelen waren geprobeerd, werd in april 1957 lumbale sympathectomie gedaan door collega DE GROOD, neurochirurg. In de daarop komende zomermaanden trad een belangrijke verbetering in. In september 1957 ging het zo goed, dat patiënte voor het eerst aan een dansfeestje kon deelnemen.

Voor november 1957 staat in de status genoteerd, dat zij af en toe wat rode plekken in het gezicht kreeg die zij tevoren nooit had gehad.

In januari 1958 ging het met de voeten goed, de handen waren echter blauwrood gekleurd, en patiënte was niet in staat hiermede enige werkzaamheid te verrichten. In deze maand werd thoracale sympathectomie links gedaan, hetgeen door een onmiddellijk succes aan de linkerhand werd gevolgd. Kort daarop werden de afwijkingen van de rechterhand echter veel heviger, de hand werd wanstaltig dik, cyanotisch en uitermate pijnlijk.

In maart 1958 vond thoracale sympathectomie rechts plaats, waarna de rechterhand onmiddellijk slonk. Sindsdien heeft patiënte geen klachten meer.

*Literatuur:* NIEVEEN, J. en L. B. VAN DER SLIKKE (1959) *Ned. T. Geneesk.* 103, 60.

Tegelen, 26 januari 1959

A. E. V. HILLEBRAND