

In Frankrijk nu is in Augustus 1945 aan de universiteit van Nancy een diploma voor luchtvaartgeneeskunde ingesteld; de colleges ter verkrijging hiervan zijn in Februari 1946 begonnen. De voornaamste onderwerpen der aëronautische geneeskunde worden er onderwezen, zooals: het physiologische effect van anoxaemie, van luchtdrukvermindering, van koude, van versnelling, van trillingen, geluiden bij het vliegen, van blind-vliegen, van parachuteeren, adaptatie aan vermoeidheid, functioneele afwijkingen bij den vlieger op oog-, oor-, neus- en keelheekkundig gebied. Dit alles aangevuld met demonstraties, films, practisch werk, bezoek aan vliegvelden en zoo voort. Artsen en studenten kunnen in een nationaal centrum van sportvliegerij onderzoekingen doen in vliegtuigen en zweefvliegtuigen (R. GRANDPIERRE, *Presse méd.*, no. 12, 1946).

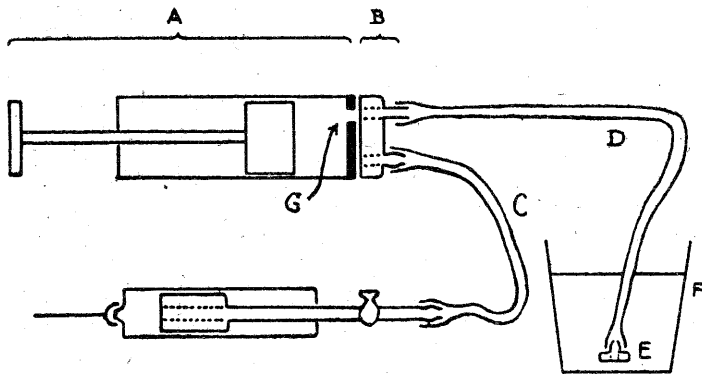
E. SLUITER

INGEZONDEN

De redactie behoudt zich voor, ter bevordering van spoedige plaatsing der stukken, zoo noodig eenige bekorting aan te brengen

DE TECHNIEK VAN MOEILIJKE BLOEDTRANSFUSIES

JORDAN 1) heeft een techniek van bloedtransfusie beschreven, waarbij twee spuitjes met doorboorden zuiger worden gebruikt. Deze techniek biedt inderdaad vele voordeelen. Een bezwaar is echter het kleine volume (2 cm³) van spuitje I, hetgeen vele pompbewegingen noodig maakt. Een ander bezwaar is, dat men telkens het kraantje open en dicht moet draaien. Deze bezwaren ondervangen wij door een zoogenaamde Rotanda-spuit te gebruiken. Deze werkt als een zuigerspomp.



Door den zuiger plus spuit (A), die een excentrisch gat (G) in den bodem heeft, telkens een halven slag te draaien ten opzichte van het onderstuk (B), is de spuit afwisselend met beide slangen verbonden. Men houdt het handvat van den zuiger steeds in de hand, men behoeft niet te verpakken. De eene slang (C) leidt naar het spuitje met doorboorden zuiger, waarmee men venapunctie heeft gedaan. De andere slang (D) heeft een metalen eindstuk (E), dat door zijn zwaarte op den bodem van het vat, dat bloed bevat (F), blijft liggen. De buret vervalt, daarmee wordt de glasschade beperkt. De inhoud van de Rotanda-spuit is 20 cm³, voor volwassenen kan men ook 50 cm³ gebruiken.

De geschetste methode biedt zooveel voordeelen, dat wij haar ook bij gemakkelijke bloedtransfusies verkiezen boven de „gewone” methode met een buret.

Hoorn, 12 Mei 1946

A. DE RONDE

HET TOENEMEN VAN CHOLELITHIASIS

Met collega KUGEL ben ik het eens, dat er door mijn enquête nog geen overtuigend bewijs is geleverd voor mijn stelling, dat de plostellinge verandering in voeding aanleiding heeft gegeven tot meer vorming van galstenen. Nu er echter in de laatste maanden nog steeds

1) N. T. v. G., 4 Mei 1946

geen vermindering komt in het aantal patiënten dat zich voor het eerst met galsteen-colieken tot hun arts wendt, meen ik toch, dat het alleszins verantwoord is aan te nemen, dat bij velen van hen zich pas in de laatste maanden steenen hebben gevormd. Wanneer alleen de prikkel van het veel vetrijker voedsel tot colieken aanleiding zou hebben gegeven en de concrementen reeds lang in de galblaas zouden zijn geweest, zouden deze patiënten toch wel veel eerder, korter na de verandering van het voedsel, bij ons zijn gekomen.

Ik wijs hier ook nog eens op hetgeen collega KLINKERT JR. reeds in 1925 in de *Geneeskundige Bladen* schreef. Hij maakte het aannemelijk, dat onder invloed van vetrijker voeding het cholesterinegehalte van het bloed en ook het cholesterinegehalte van de gal toenemen, waarmee een der grondslagen voor de vorming van concrementen gegeven is.

Rotterdam, 14 Juni 1946

G. SCHALY

SCHAARSCHE GENEESMIDDELEN

Ten gerieve van apothekers, apotheekhoudende artsen en ziekenhuizen wordt hierbij vermeld, dat het sterretje, voorkomende in circulaire No. 730 ten aanzien van *Bromoiso-valerianylureum* en *Myrrha* in verband met een kleine verbetering in de voorraadspositie kan vervallen.

voor den Directeur van het Rijksbureau
voor genees- en verbandmiddelen:

JOS. MEYER, *secretaris*

SPONTANE CAVERNESLUITING

Het ingezonden stukje van collega R. B. SPANJAARD (*N. T. v. G.*, 1 Juni 1946) over de spontane cavernesluiting noopt mij tot het maken van eenige opmerkingen.

Collega SPANJAARD meent zijn stelling, dat een röntgenologisch zichtbare caveerne met positief sputum *altijd* met een pneumothorax moet worden behandeld, te moeten verdedigen, door een voorbeeld uit de practijk.

Het feit echter dat hij, op onvoldoende gronden na 4 maanden conservatieve behandeling, meende dat er bij zijn patiënt van een cavernegenezing sprake was, kan nooit een argument zijn tegen de conservatieve behandeling van longcavernes. Immers hij heeft verzuimd, de eenig juiste methode te volgen die hem op dat oogenblik voor deze foutieve conclusie had kunnen behoeden, namelijk een planigraphisch Röntgenonderzoek.

Uit de ervaring, die allerwege met dit seriedoorsnede-onderzoek is opgedaan, weten wij immers, dat, ook al is op de gewone longphoto de oorspronkelijke caveerne niet meer zichtbaar en ook al is het sputum negatief, er planigraphisch nog dikwijls kleine rest-cavernes worden gevonden. Men mag dan ook pas van een werkelijke caverneverdwijning, respectievelijk genezing spreken, als men op het planigram juist op die plaats waar bij een vorig planigraphisch onderzoek de caveerne gezien werd, een fibreus, gewoonlijk stervormig litteken terugvindt. Pas dan mobiliseere men den patiënt, waarbij men dan uiterst zelden voor de teleurstelling komt te staan, waarvoor collega SPANJAARD meent te moeten waarschuwen.

Verder blijkt uit niets, dat bij patiënt X een vroegtijdige pneumothoraxbehandeling beter zou zijn geweest, zooals collega SPANJAARD schrijft. Er zijn echter wel redenen hier-tegenaan te voeren. Uitspirographische onderzoekingen is namelijk onomstootelijk komen vast te staan, dat ook na een zoogenaamden onschuldigen pneumothorax er steeds blijvend verlies van ademfunctie volgt, welke, bij de vele gevallen waarbij exsudatie in de pneumothoraxholte ontstaat, tot ernstige blijvende vermindering van de adem-reserves kan leiden. Wanneer men dit weet en ook de vele planigraphisch goed gecontroleerde, blijvende spontane cavernegenezingen heeft gezien (zie hiervoor ook het onlangs verschenen rijkelijk gedocumenteerde proefschrift van z. NAUTA, *Spontane caverneverdwijning*) wacht men zich wel de apodictische uitspraak te doen, dat bij röntgenologisch aantoonbare caverneuse longtuberculose met positief sputum een pneumothorax *altijd* te verkiezen is boven een conservatieve therapie. Hierbij kan dan nog gevoeglijk in het midden worden gelaten, dat deze uitspraak in haar algemeenheid, zelfs voor den meest actief ingestelden longarts wel niet aanvaardbaar is.

Groesbeek

A. M. W. HEKKING